XIV CNR
CONGRESSO NACIONAL DE RADIOLOGIA

CHUC
CENTRO HOSPITALAR E UNIVERSITÁRIO DE COIMBRA

REVISITANDO AS LINHAS, FAIXAS E INTERFACES DO MEDIASTINO NA RADIOGRAFIA DO TÓRAX

M Cruz, PG Oliveira, C Ferreira, F Cruz, E Pinto, F Caseiro-Alves

Serviço de Imagem Médica - Centro Hospitalar e Universitário de Coimbra

Objetivo

- Revisão da anatomia das linhas, faixas e interfaces do mediastino na radiografia postero-anterior do tórax e a sua correlação com a tomografia computorizada (TC).

- Compreensão das condições fisiológicas e patológicas que podem alterar a morfologia habitual destas reflexões.

Introdução

A avaliação do mediastino é um desafio na radiografia do tórax devido à sua complexidade anatómica e à bidimensionalidade inerente a esta técnica.

Apesar desta limitação, várias reflexões mediastínicas podem ser identificadas, constituindo as linhas, faixas e interfaces.

- A frequência com que estas reflexões são individualizáveis é variável.
- Alterações da sua habitual apresentação (como obliteração, espessamento ou distorção) podem revelar patologia mediastínica e auxiliar a localizar as lesões nos vários compartimentos.

Definição

Linhas:

- Opacidades lineares com espessura < 1 mm que traduzem fino tecido interveniente delimitado por ar bilateralmente

Faixas

- Estruturas mais espessas que linhas, também delimitadas por ar.

Interfaces

- Limites produzidos pelo contacto entre estruturas de diferentes densidades (em que normalmente uma delas é ar)

1. Linha juncional anterior

Anatomia:

- Formada pela aposição antero-medial dos pulmões, posteriormente aos 2/3 superiores do esterno
- Constituída por 4 camadas de pleura e variável tecido adiposo interveniente (normalmente mínimo; se abundante pode tornar-se uma faixa)

Visibilidade:

- Identificada em 24,5-57% das radiografias.
- Pode não ser visível quando o trajeto não é tangencial ao feixe de RX ou quando é obscurecida pelo coração, grandes vasos, esterno ou coluna dorsal.

1. Linha juncional anterior

Aspecto radiográfico:

- Fina linha projectada sobre os 2/3 superiores do esterno.
- Geralmente com um trajecto oblíquo: superior / direita ➔ inferior / esquerda.
- Não se estende acima do nível das clavículas.

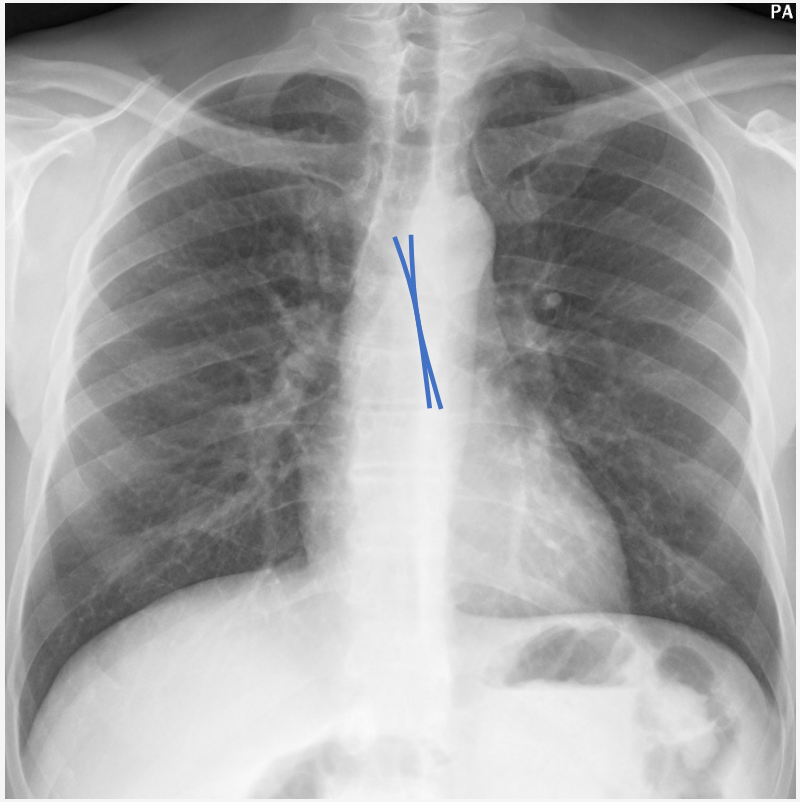

Alteração da morfologia:

- Obliteração ou convexidade anormal sugere massa no mediastino anterior.
- Desvio da linha pode dever-se a hiperinsuflação / perda de volume pulmonar unilateral.

1. Linha juncional anterior

Correlação com TC

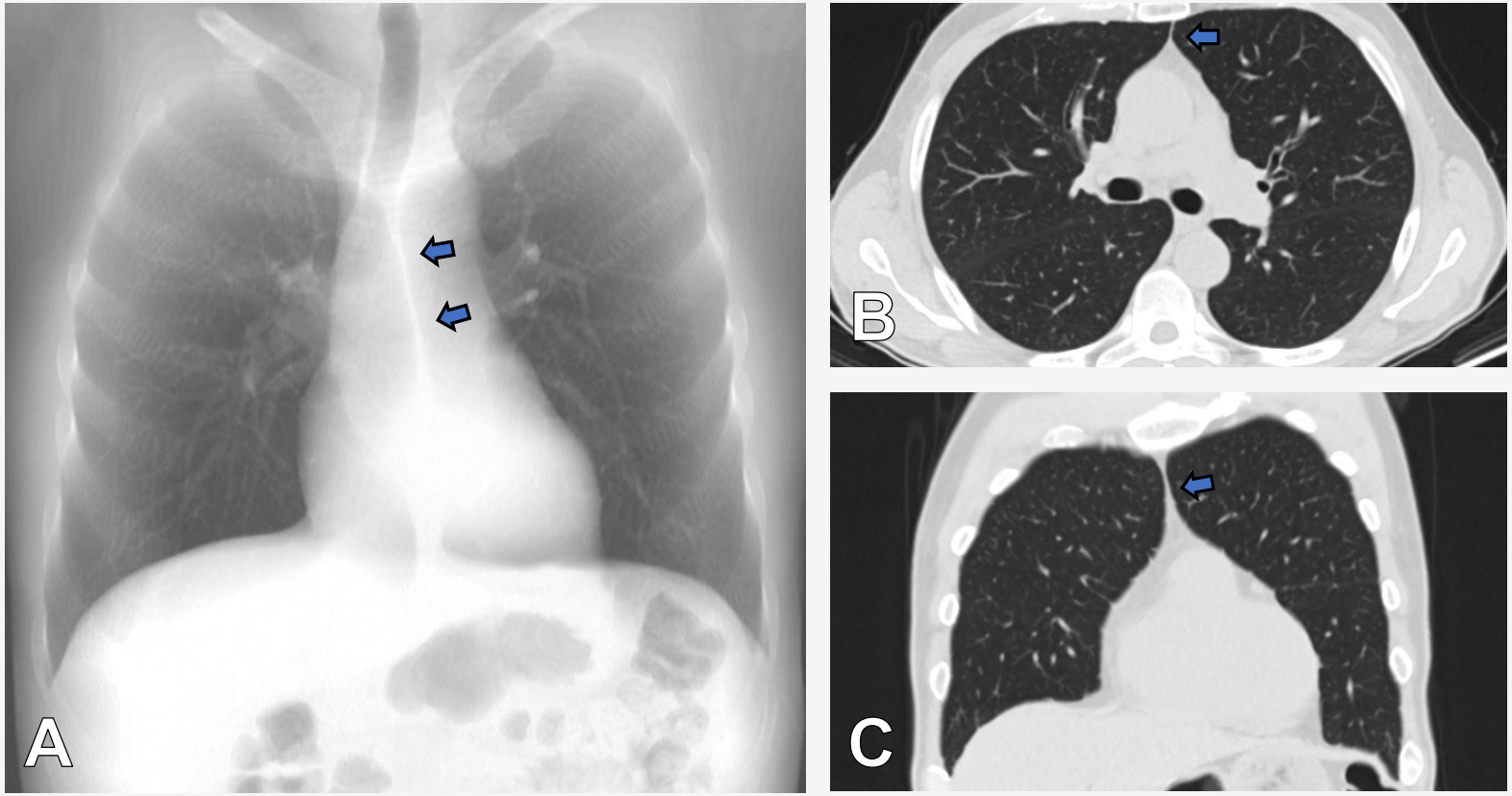

<u>Linha juncional anterior *[setas]* em TC</u>

A- Reconstrução coronal em projecção de intensidade média, **B-** Axial, **C-** Coronal

2. Linha juncional posterior

Anatomia:

- Formada pela aposição postero-medial dos pulmões, posteriormente ao esófago e anteriormente a D3-D5.
- Tal como a linha juncional anterior, é constituída por 4 camadas de pleura e variável tecido adiposo interveniente.

Visibilidade:

- Identificada em 32% das radiografias.

2. Linha juncional posterior

Aspecto radiográfico:

- Fina linha rectilínea geralmente projectada sobre a traqueia.
- Pode ser vista acima das clavículas (ao contrário da linha juncional anterior).

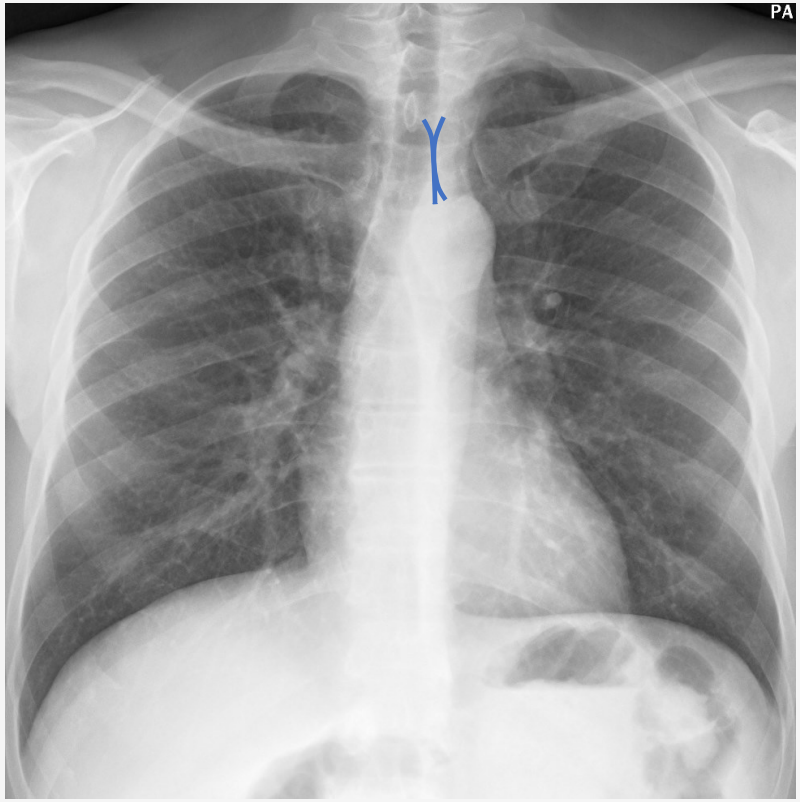

Alteração da morfologia:

- Obliteração, convexidade ou procidência anormais sugerem patologia / massa do mediastino posterior.
- Limites laterais de massas acima das clavículas são importantes para a sua localização (sinal cervicotorácico)

2. Linha juncional posterior

Correlação com TC

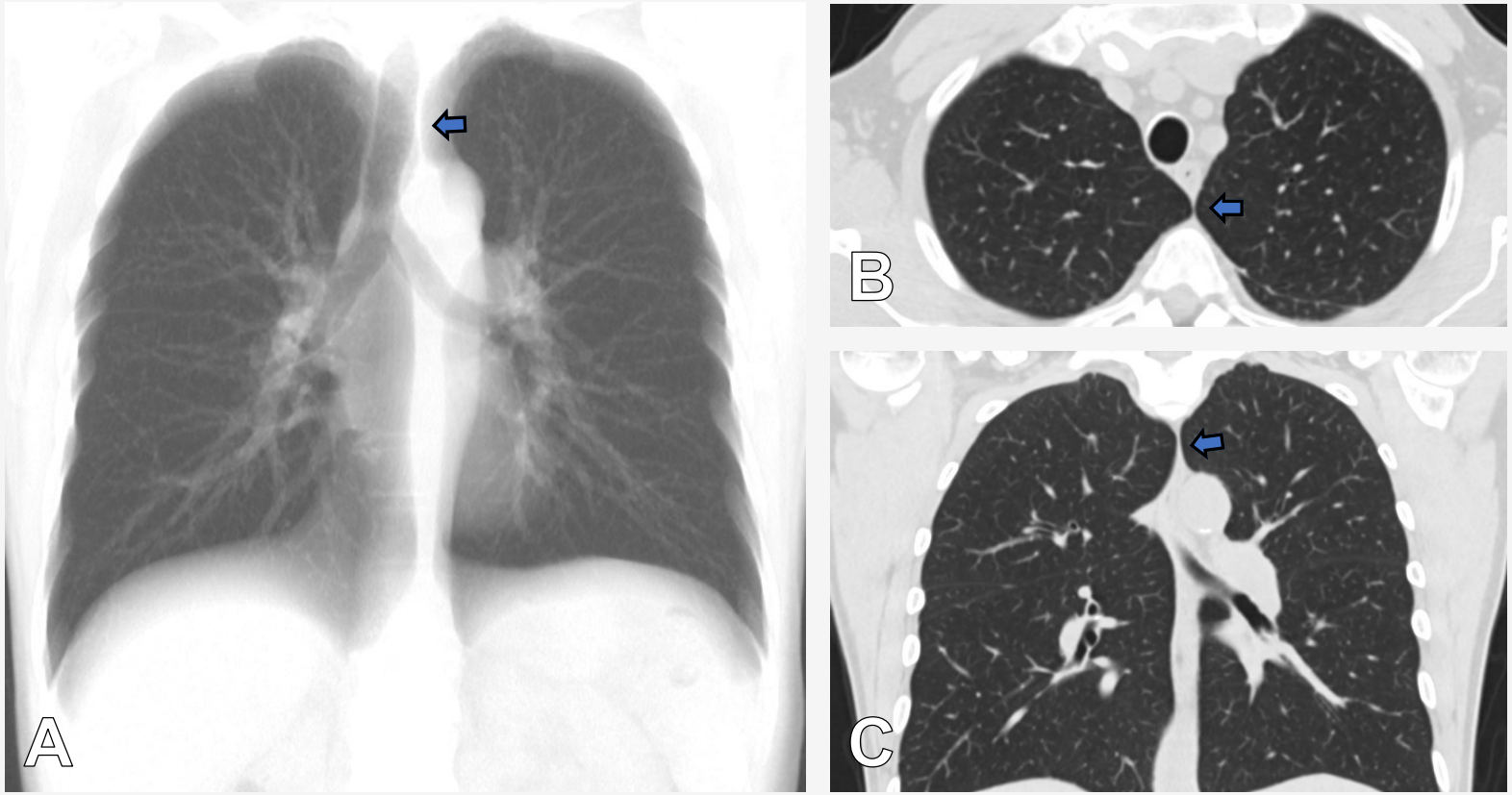

Linha juncional posterior *[setas]* em TC

A- Reconstrução coronal em projecção de intensidade média, **B-** Axial, **C-** Coronal

3. Faixa paratraqueal direita

Anatomia:

- Formada pela parede traqueal, tecido conjuntivo e adiposo mediastínico e pleura para-traqueal.
- Estas estruturas são delimitadas pelo ar no interior da traqueia e no lobo superior direito.
- Espessura máxima de 4 mm.

Visibilidade:

- Identificada em 97% das radiografias.

3. Faixa paratraqueal direita

Aspecto radiográfico:

- Inicia-se no ângulo traqueo-brônquico direito (ao nível do arco da ázigos) e estende-se superiormente até ao nível das clavículas
- Espessura uniforme e < 4 mm

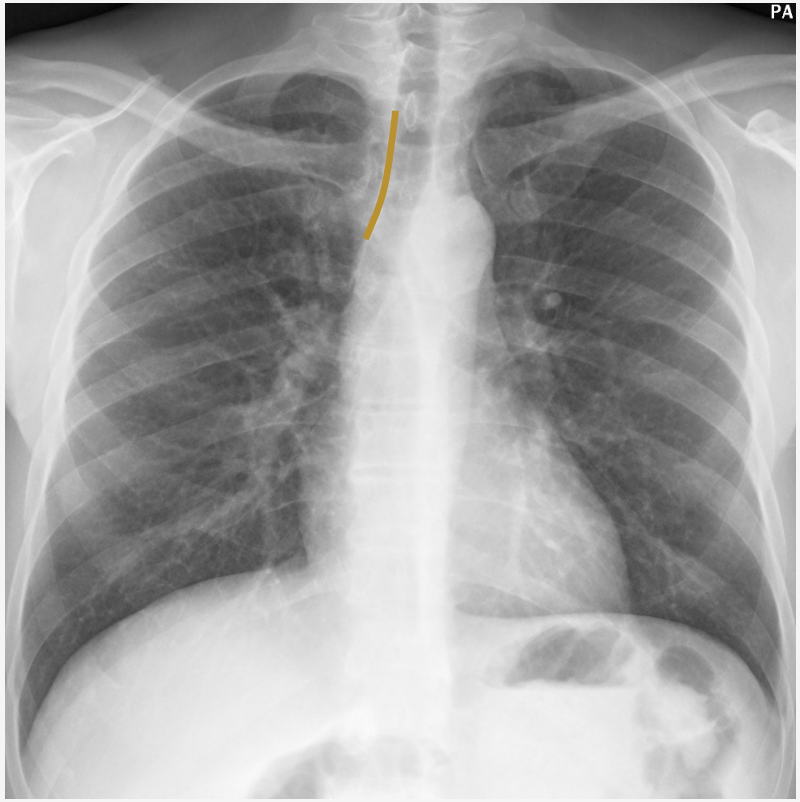

Alteração da morfologia:

- Obliteração, espessamento ou contorno anormal pode dever-se a:

1. Patologia da traqueia (ex: carcinoma traqueal)
2. Patologia pleural (espessamento ou derrame)
3. Massas para-traqueais (ex: adenopatias, hematomas e patologia da tiróide, paratiróide ou esófago)

3. Faixa paratraqueal direita

Correlação com TC

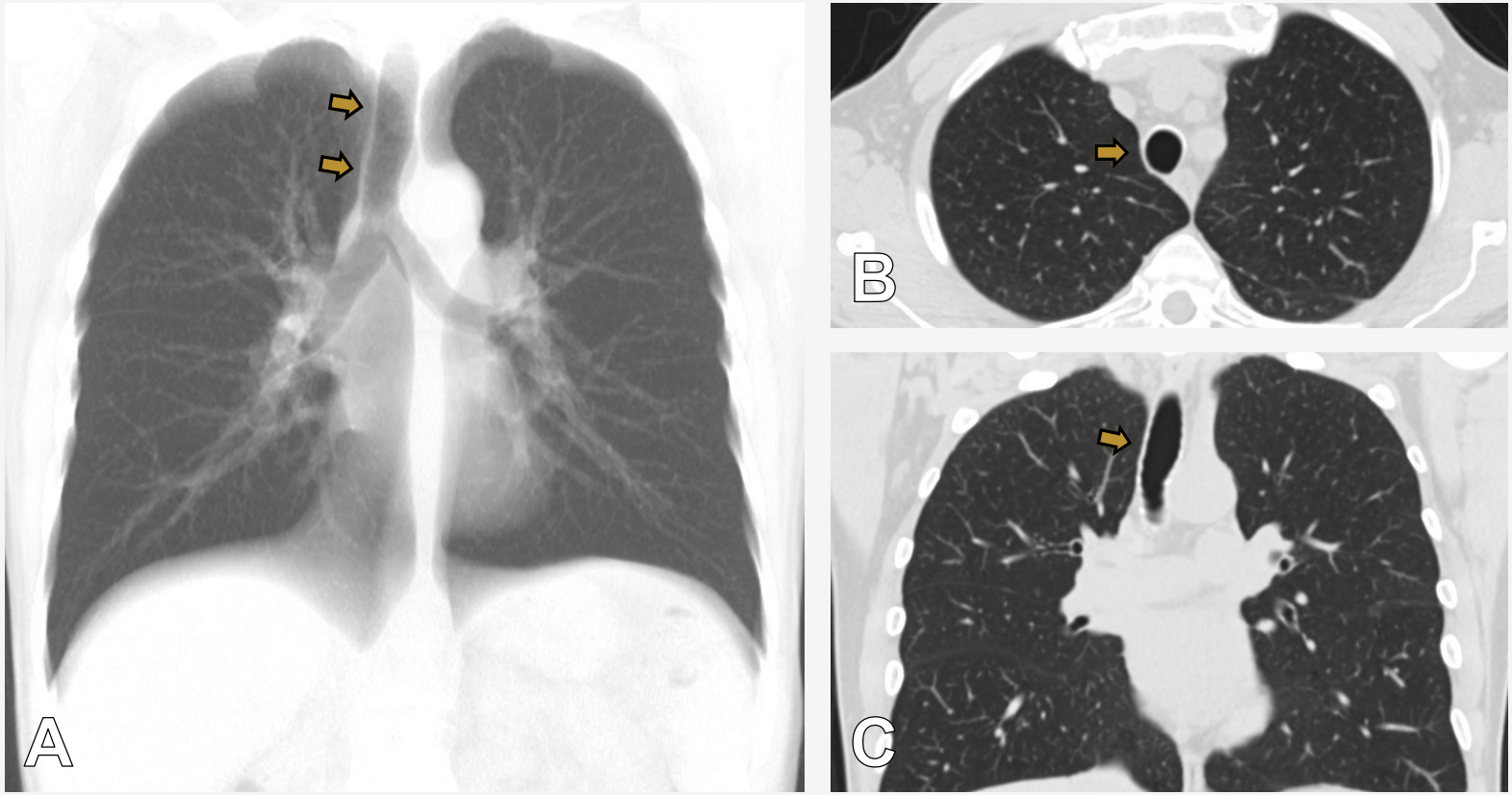

Faixa para-traqueal direita *[setas]* em TC

A- Reconstrução coronal em projecção de intensidade média, **B-** Axial, **C-** Coronal

4. Faixa paratraqueal esquerda

Anatomia:

- Semelhante à faixa paratraqueal direita: parede traqueal, tecido conjuntivo e adiposo mediastínico e pleura para-traqueal.
- Delimitada pelo ar no interior da traqueia e no lobo superior esquerdo

Visibilidade:

- Identificada em 21 a 31% das radiografias.
- Pode ser obscurecida pelo contacto do lobo superior esquerdo com a artéria carótida comum esquerda (anteriormente) e a artéria subclávia esquerda (posteriormente).

4. Faixa paratraqueal esquerda

Aspecto radiográfico:

- Inicia-se ao nível do arco aórtico e estende-se superiormente até à reflexão da artéria subclávia esquerda.
- Espessura uniforme e < 4 mm

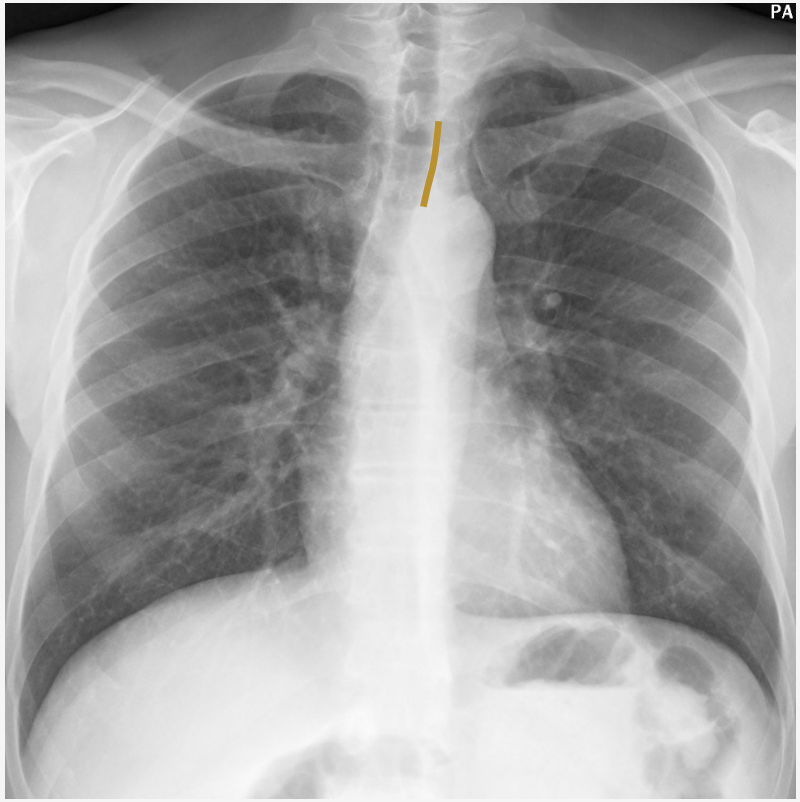

Alteração da morfologia:

- Etiologia semelhante às alterações da faixa paratraqueal direita:

1. Patologia da traqueia (ex: carcinoma traqueal)
2. Patologia pleural (espessamento ou derrame)
3. Massas para-traqueais (ex: adenopatias, hematomas e patologia da tiróide, paratiróide ou esófago)

4. Faixa paratraqueal esquerda

Correlação com TC

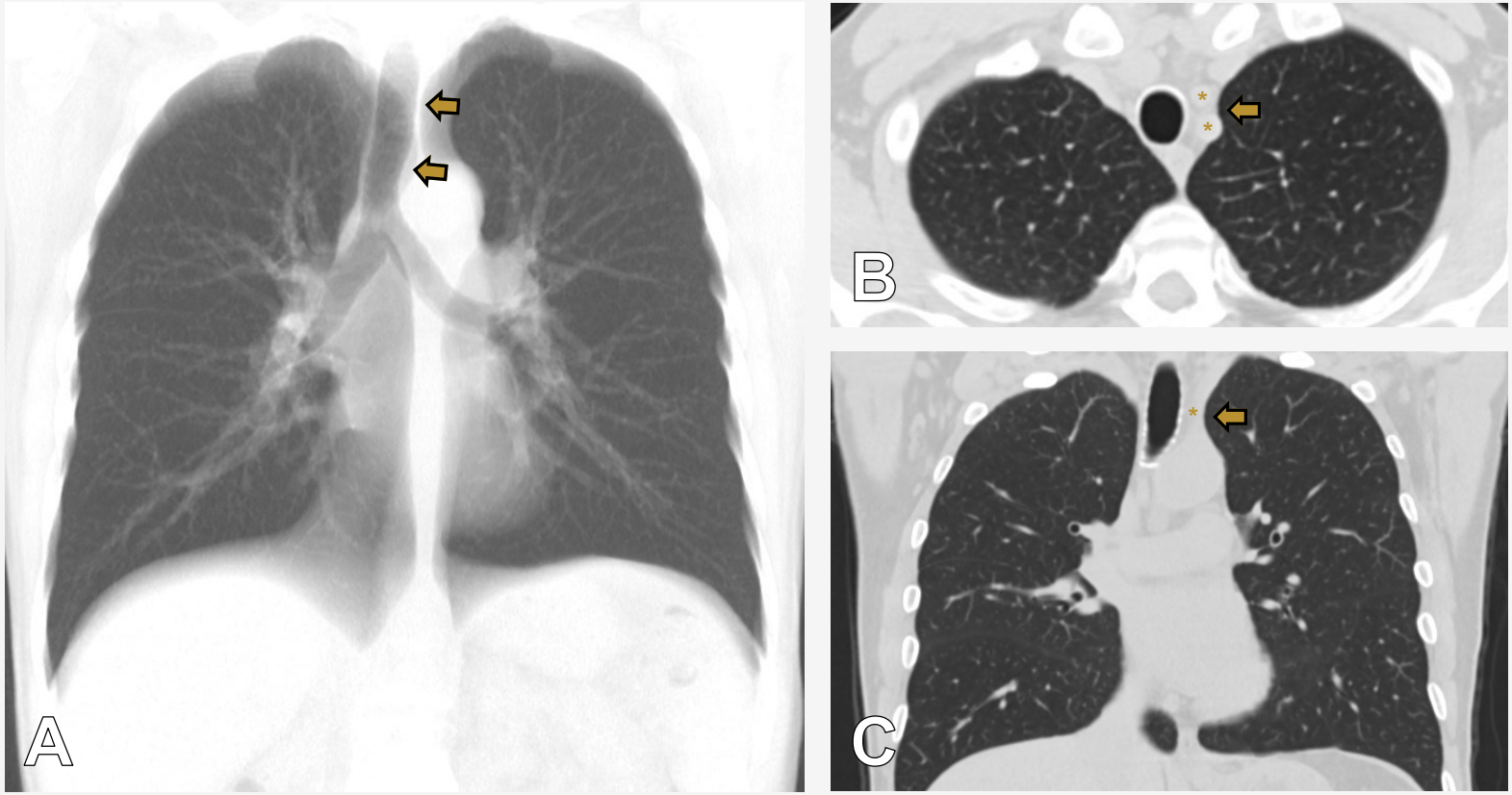

<u>Faixa para-traqueal esquerda *[setas]* em TC</u> (neste caso é algo obscurecida pelas artérias carótida comum e subclávia esquerdas *[asteriscos])*

A- Reconstrução coronal em projecção de intensidade média, **B-** Axial, **C-** Coronal

5. Faixa aorto-pulmonar

Anatomia:

- Reflexão mediastínica formada pela pleura da face anterior do pulmão esquerdo em contacto com o mediastino, reflectindo-se tangencialmente sobre a gordura mediastínica antero-lateral à artéria pulmonar esquerda e arco aórtico.
- Apesar do nome, é na verdade uma interface.

5. Faixa aorto-pulmonar

Aspecto radiográfico:

- Faixa rectilínea ou discretamente convexa que cursa lateralmente ao arco aórtico e tronco da artéria pulmonar.
- Continua-se inferiormente com o bordo cardíaco esquerdo.

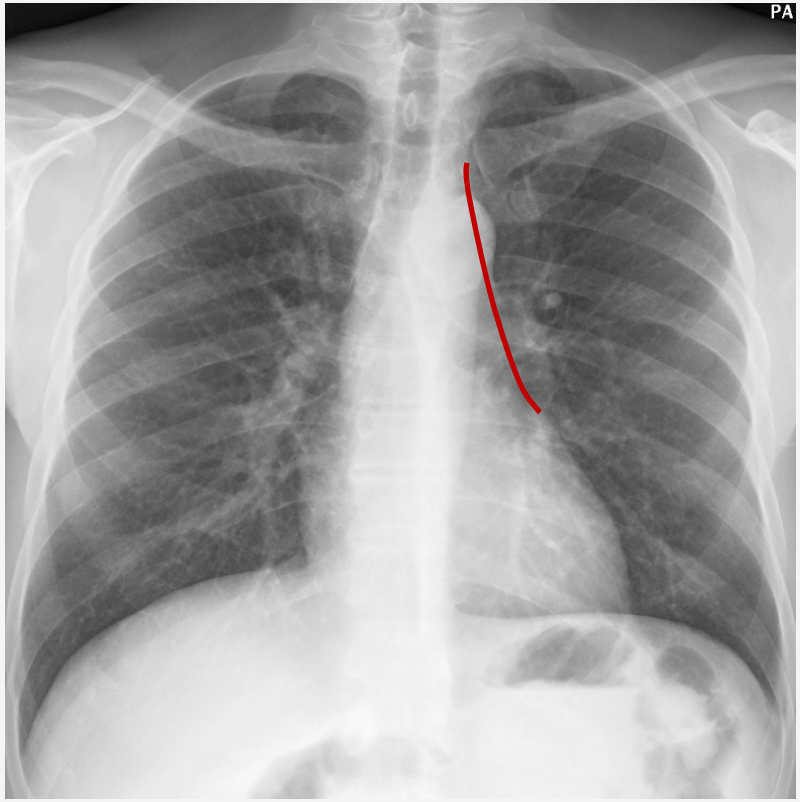

Alteração da morfologia:

- Aumento da convexidade deve-se a patologia do mediastino anterior, nomeadamente adenopatias pré-vasculares e massas tiroideias ou tímicas.

5. *Faixa aorto-pulmonar*

Correlação com TC

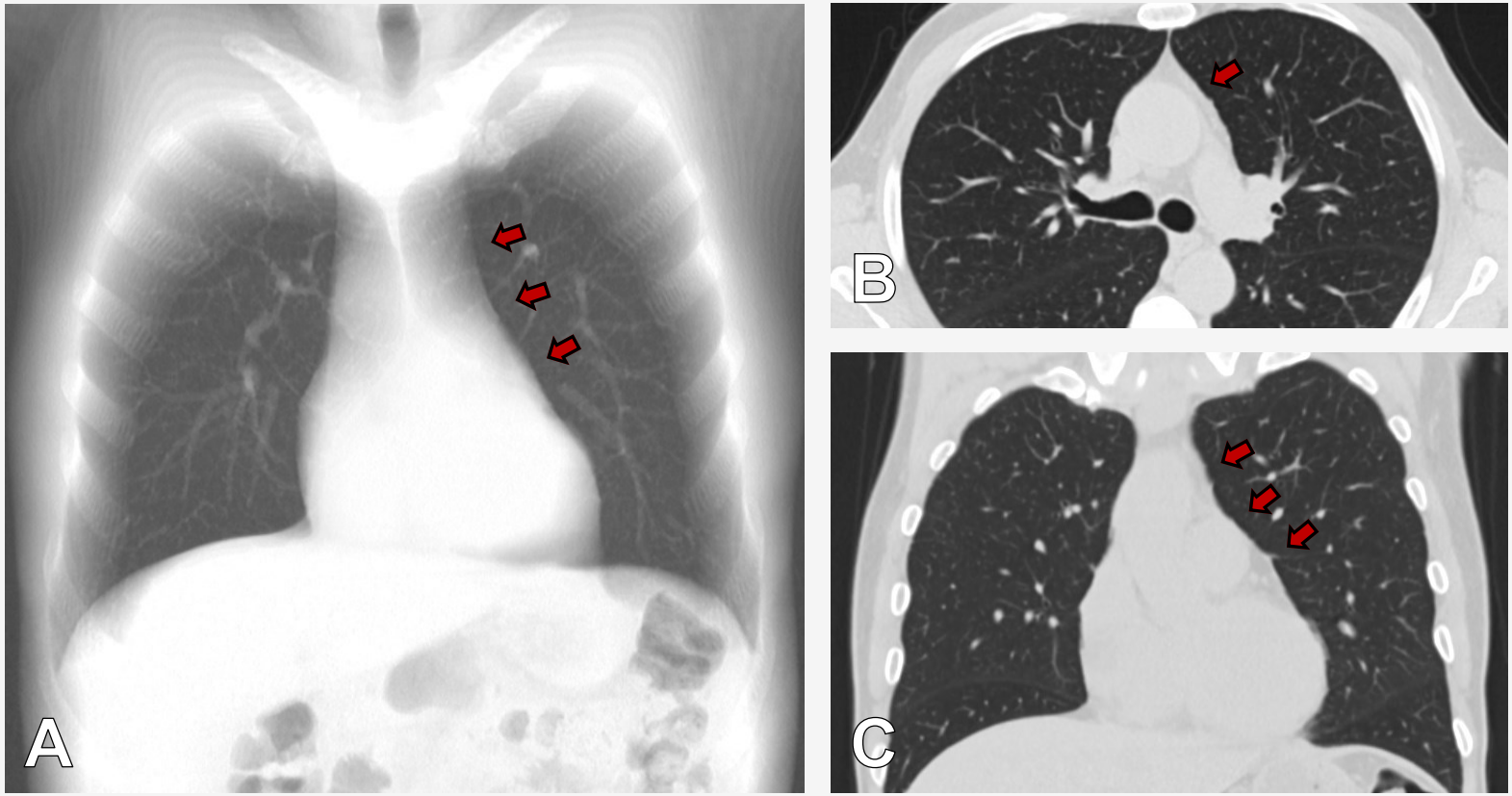

<u>Faixa aorto-pulmonar *[setas]* em TC</u>

A- Reconstrução coronal em projecção de intensidade média, **B-** Axial, **C-** Coronal

6. Janela aorto-pulmonar

Anatomia:

- Espaço mediastínico que se situa posteriormente à faixa aorto-pulmonar,
- **Limites:**

  Anterior: aorta ascendente

  Posterior: aorta descendente

  Superior: bordo inferior do arco aórtico

  Inferior: bordo superior da artéria pulmonar esquerda

  Medial: *ligamentum arteriosum*

  Lateral: Reflexão da janela aorto-pulmonar

  (interface visível na radiografia)

Paralisia da corda vocal esquerda ou do diafragma podem traduzir patologia da janela aorto-pulmonar!

- **Estruturas incluídas:** Nervo laríngeo recorrente esquerdo, nervo vago esquerdo, artéria brônquica esquerda, gânglios linfáticos e gordura mediastínica.

6. Janela aorto-pulmonar

Aspecto radiográfico:

- Interface côncava que se estende do botão aórtico até à artéria pulmonar esquerda.
- Se for rectilínea pode ser normal (excepto se exames prévios demonstrarem concavidade).

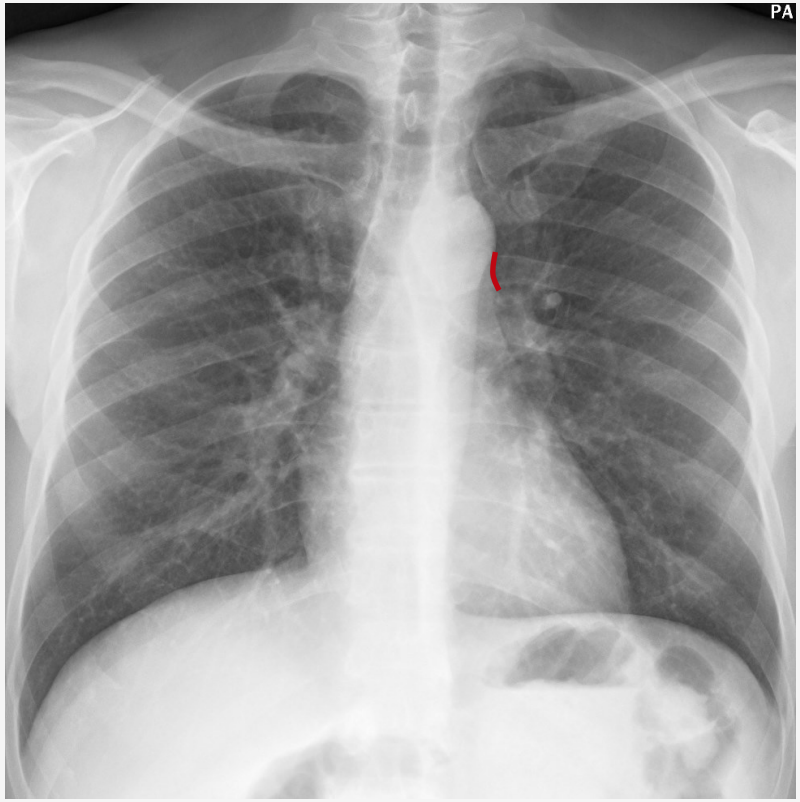

Alteração da morfologia:

- Convexidade anormal pode dever-se a adenopatias, tumores da baínha nervosa, aneurismas da artéria brônquica, gordura mediastínica proeminente e patologia das estruturas que formam os seus contornos (aorta e artéria pulmonar).

6. Janela aorto-pulmonar

Correlação com TC

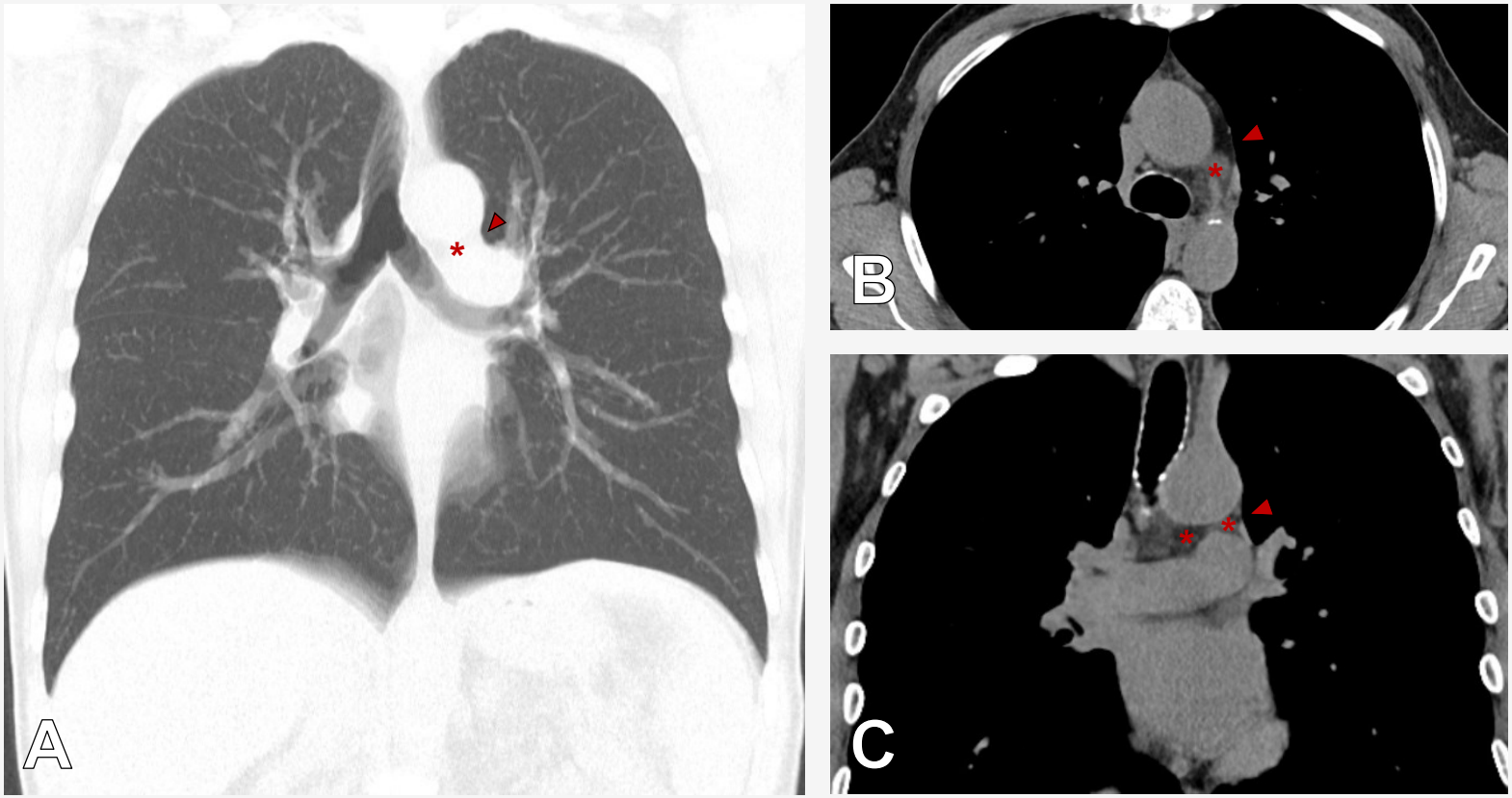

<u>Reflexão da janela aorto-pulmonar *[cabeças de seta]* em TC</u> (que corresponde ao limite lateral da janela aorto-pulmonar *[asteriscos]*).

A- Reconstrução coronal em projecção de intensidade média, **B-** Axial, **C-** Coronal

7. Recesso azigo-esofágico

Anatomia:

- Recesso mediastínico para o qual se estende o lobo inferior direito.
- **Limites:**

  Anterior: aurícula esquerda [AE]

  Posterior: coluna dorsal

  Superior: arco da veia ázigos

  Inferior: hiato aórtico

  Medial: esófago e veia ázigos (formando a interface visível em radiografia)

- **Estruturas incluídas:** Nervo laríngeo recorrente esquerdo, nervo vago esquerdo, artéria brônquica esquerda, gânglios linfáticos e gordura mediastínica.

7. Recesso azigo-esofágico

Aspecto radiográfico:

- Interface vertical projectada sobre os corpos vertebrais desde a carina até ao diafragma.
- 1/3 superior: recto ou ligeira convexidade esquerda (convexidade direita pode ser normal em crianças ou adultos jovens)
- 1/3 médio: mais variável; tipicamente recto ou com ligeira convexidade esquerda.
- 1/3 inferior: tipicamente recto

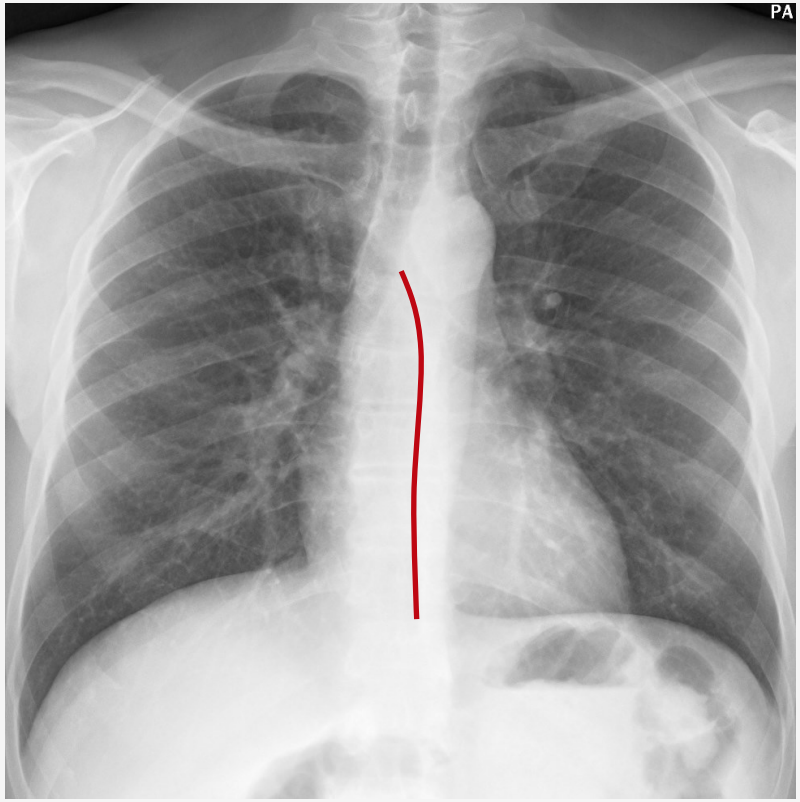

Alteração da morfologia:

- Convexidade anormal pode dever-se a adenopatias, hérnia do hiato, patologia esofágica, patologia pleural, malformações bronco-pulmonares e aumento da AE.

7. Recesso azigo-esofágico

Correlação com TC

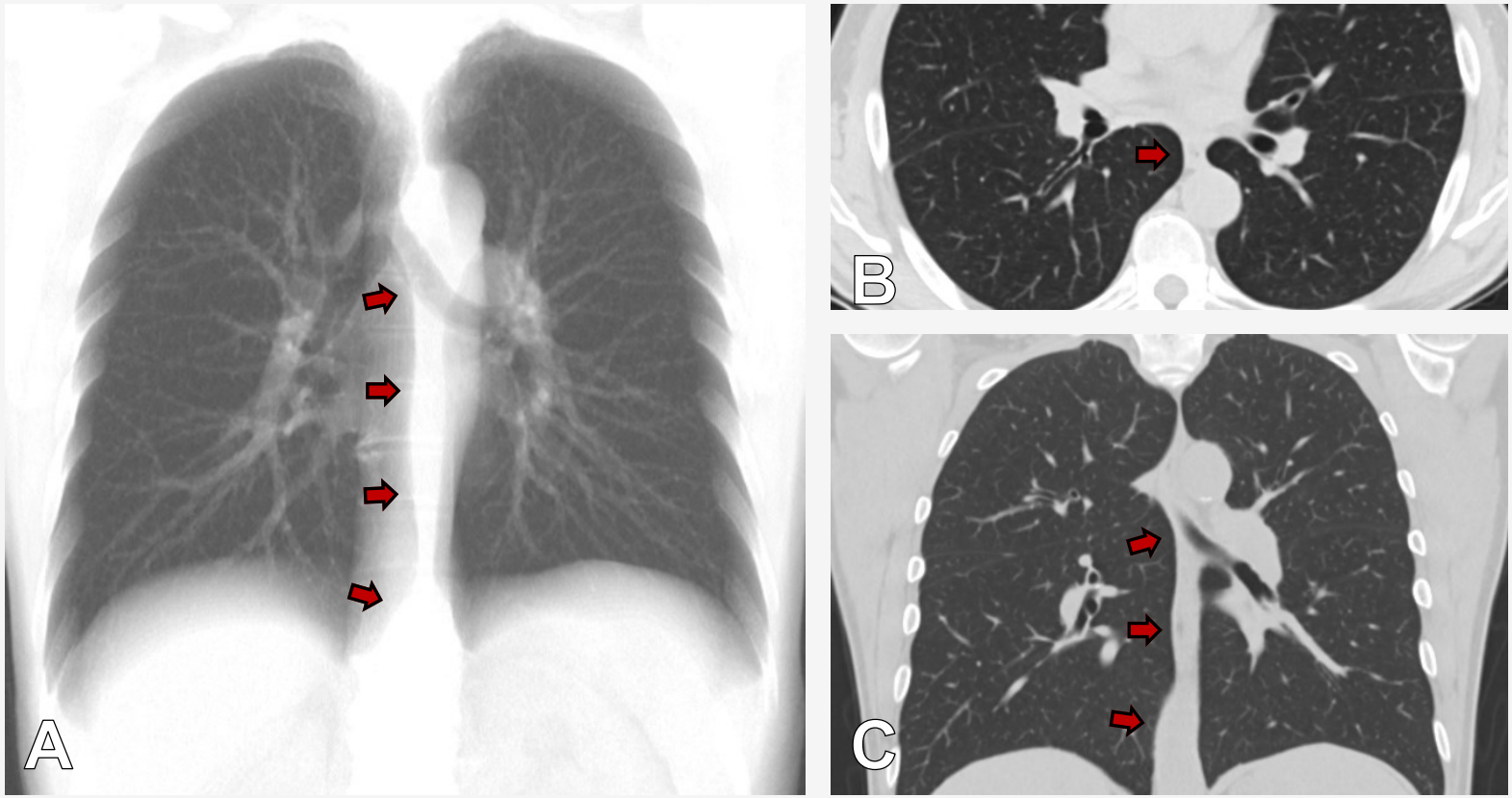

Recesso azigo-esofágico *[setas]* em TC

A- Reconstrução coronal em projecção de intensidade média, **B-** Axial, **C-** Coronal

8. Linhas para-espinhais

Anatomia:

- Interface formada pelo contacto entre os pulmões e os tecidos moles para-vertebrais.

Visibilidade:

- Linha para-espinhal direita visível em 23% das radiografias.
- Linha para-espinhal esquerda visível em 41% das radiografias (maior visibilidade devido à presença da aorta descendente que promove o contacto tangencial com o pulmão esquerdo)

8. Linhas para-espinhais

Aspecto radiográfico:

(Apesar do nome, são interfaces)

- Direita: interface vertical rectilínea que cursa de D8 a D12.
- Esquerda: interface vertical rectilínea que cursa do arco aórtico até ao diafragma, tipicamente medial à linha para-aórtica.

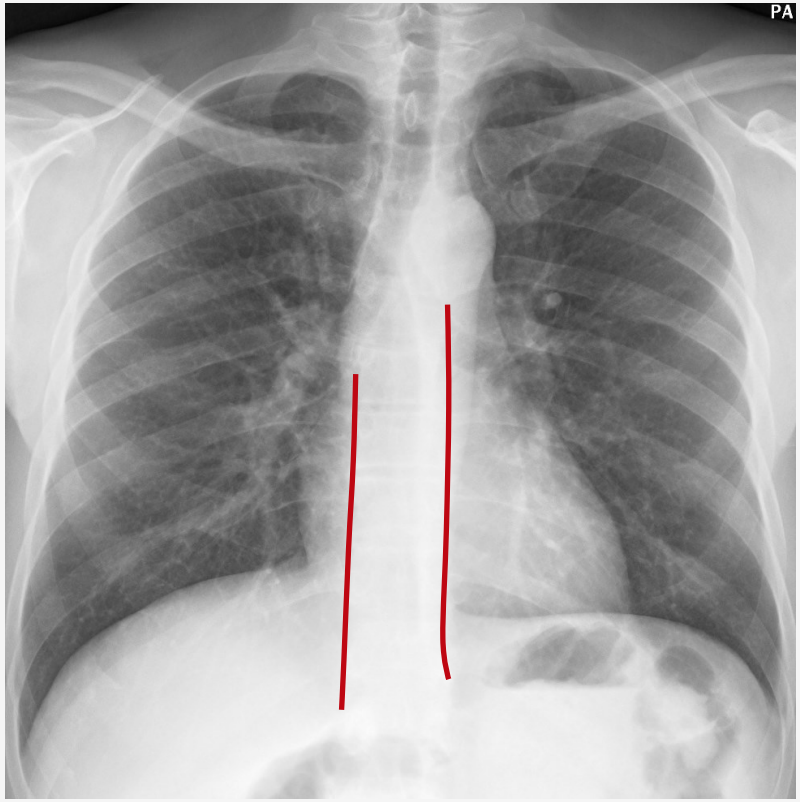

Alteração da morfologia:

- Deslocamento lateral pode ser devido a gordura mediastínica proeminente, osteófitos ou aorta descendente tortuosa (à esquerda).
- Contorno anormal sugere patologia do mediastino posterior: hematomas/massas mediastínicas, hematopoiese extramedular, massas para-vertebrais e varizes esofágicas (à esquerda).

8. Linhas para-espinhais

Correlação com TC

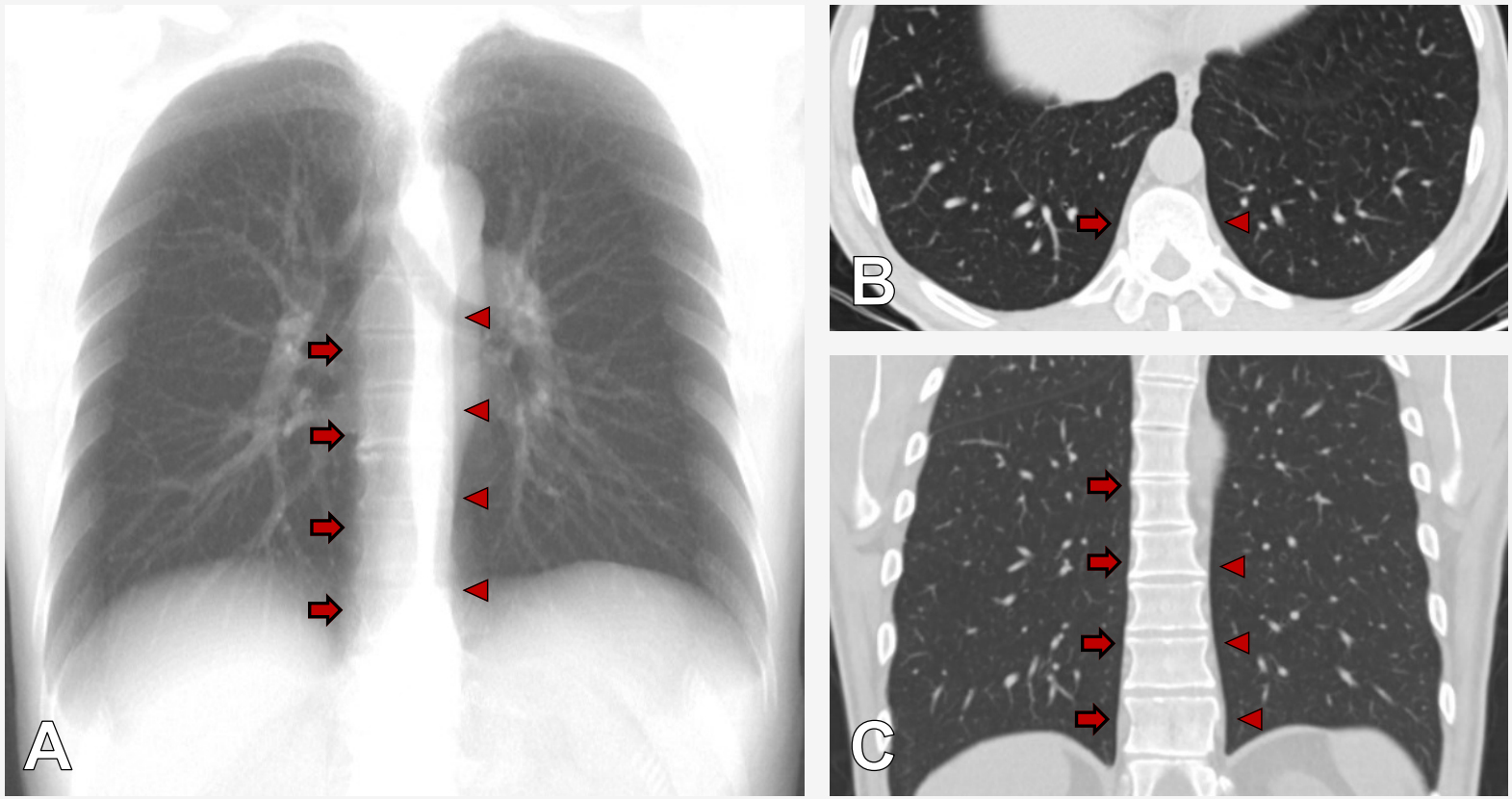

Linhas para-espinhais direita *[setas] e esquerda [cabeças de seta]* em TC

A- Reconstrução coronal em projecção de intensidade média, **B-** Axial, **C-** Coronal

9. Linha para-aórtica

Anatomia:

- Interface formada pelo contacto entre a parede lateral da aorta torácica descendente e o lobo inferior esquerdo.

9. Linha para-aórtica

Aspecto radiográfico:

- Interface vertical rectilínea que cursa posteriormente à sombra cardíaca e lateralmente à linha para-espinhal esquerda.
- No seu 1/3 inferior (a nível de D11) aproxima-se dos corpos vertebrais, fazendo *overlap* com a linha para-espinhal esquerda.

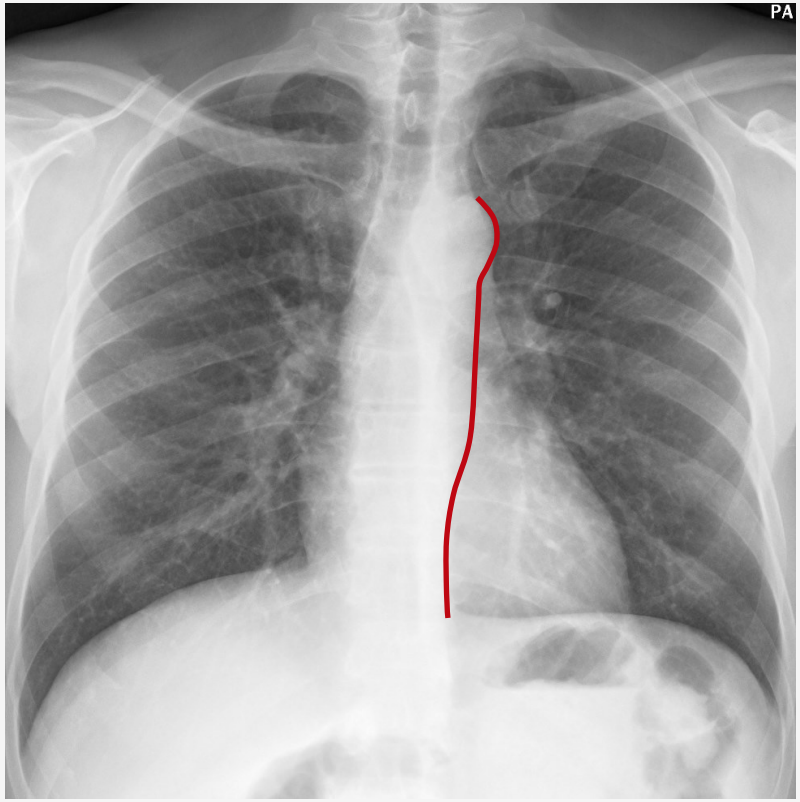

Alteração da morfologia:

- Alteração do seu contorno pode traduzir patologias do pulmão, pleura ou do mediastino médio e posterior (ex: adenopatias, aneurismas aórticos, neoplasias pulmonares e varizes esofágicas)

9. Linha para-aórtica

Correlação com TC

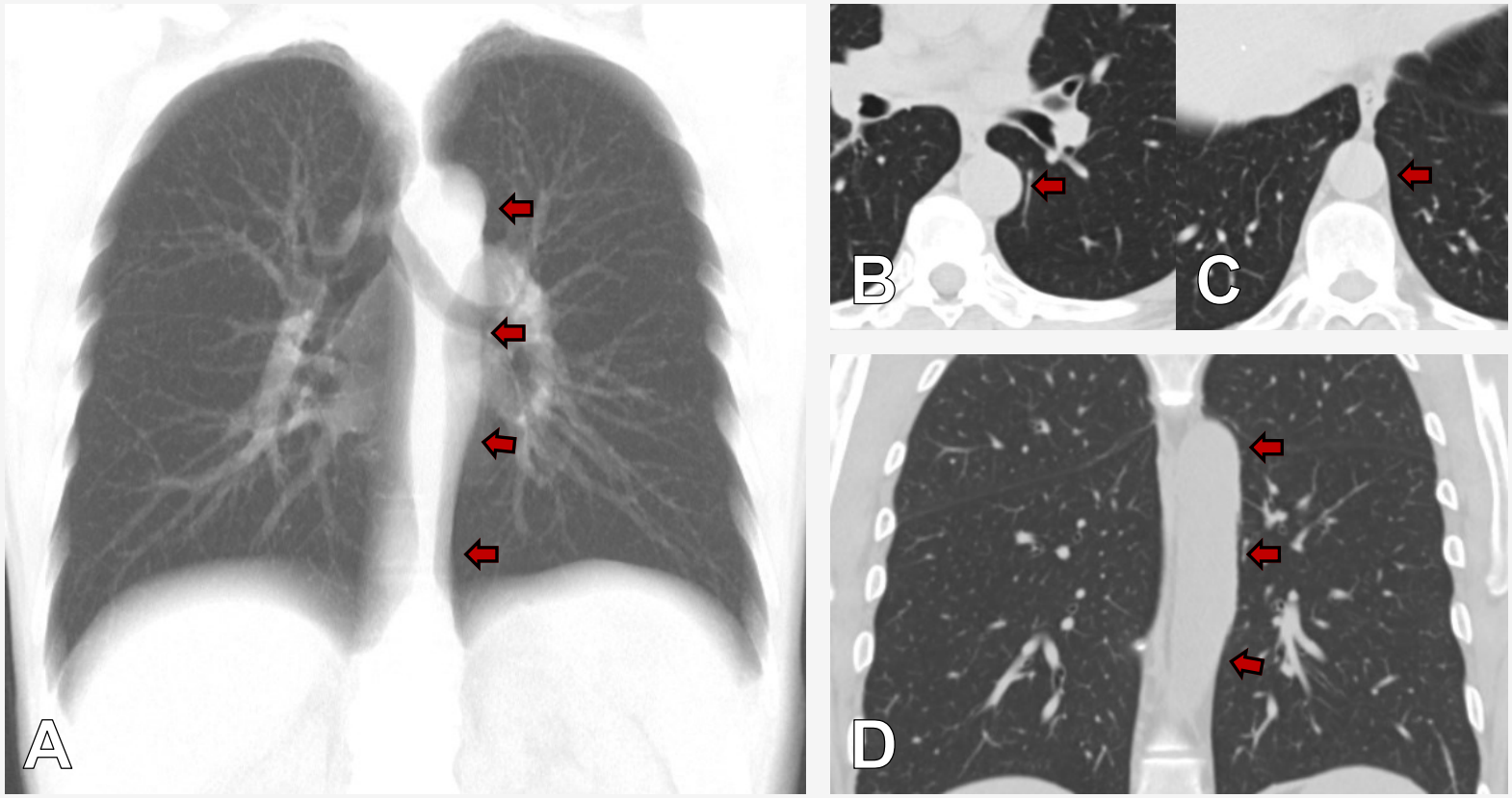

Faixa aorto-pulmonar *[setas]* em TC

A- Reconstrução coronal em projecção de intensidade média, **B-** Axial (plano superior), **C-** Axial (plano inferior), **D-** Coronal

Conclusão

- A avaliação das linhas, faixas e interfaces mediastínicas e o reconhecimento das patologias que podem alterar a sua morfologia são fundamentais para uma correta interpretação da radiografia do tórax e identificação dos casos que requerem estudo complementar por outras técnicas.

- A nomenclatura pode confundir (algumas linhas e faixas são na verdade interfaces)

- A correlação com a TC permite uma melhor compreensão da anatomia subjacente.

Bibliografia

- Gibbs JM,ChandrasekharCA,FergusonEC,OldhamSAA. Lines and Stripes: Where Did They Go? - From Conventional Radiography to CT. RadioGraphics 2007; 27: 33-48.
- Whitten CR, Khan S, Munneke GJ et al. A diagnostic approach to mediastinal abnormalities. Radiographics 2007; 27: 657-671.
- Marano R, Liguori C, Savino G, Merlino B, Natale L, Bonomo L. Cardiac silhouette findings and mediastinal lines and stripes: radiograph and CT scan correlation. Chest. 2011; 139(5):1186-1196.
- Hansell DM, Bankier AA, MacMahon H, McLoud TC, Müller NL, Remy J. Fleischner Society: glossary of terms for thoracic imaging. Radiology 2008, 246(3):697-722.
- Feragalli B, Mantini C, Patea RL, De Filipps F, Di Nicola E, Storno ML. Radiographic evaluation of mediastinal lines as a diagnostic approach to occult or subtle mediastinal abnormalities. Radiol Med. 2011; 116(4):532-547